

OCLUSÃO VASCULAR EM PREENCHIMENTO LABIAL: UM RELATO DE CASO CLÍNICO

Vascular occlusion in lip filler: a clinical case report

Oclusión vascular en relleno de labios: reporte de un caso clínico

**Gisele de Oliveira Leandro Moro¹,
Gabriel Sousa de Matos²,
Hermínio Mendes Ferreira³
Luiz Gustavo Teixeira Martins³
Rafaela Antonini³
Patrícia Duarte Simões Pires⁴**

Vinculação do artigo

Curso de Odontologia. Universidade do Extremo Sul Catarinense-Criciúma-SC

Endereço para correspondência

Patrícia Duarte Simões Pires

Curso de Odontologia – Universidade do Extremo Sul Catarinense

Av. Universitária, 1105

Criciúma – SC – Bairro Universitário

CEP – 88806-000

Email: patriciadspires@gmail.com

* A ser submetido a revista: Ibero Americana de Humanidades, Ciências e Educação - REASE

¹ Acadêmica de Graduação em Odontologia da Universidade do Extremo Sul Catarinense- Criciúma. E-mail: giedionei@unesc.net

² Especialista em harmonização oro facial e atua em consultório privado. E-mail: Gabrielsdmatos@gmail.com

³ Docentes de Graduação em Odontologia da Universidade do Extremo Sul Catarinense- Criciúma. E-mail: luizgustavomartins@unesc.net

³ Docentes de Graduação em Odontologia da Universidade do Extremo Sul Catarinense- Criciúma. E-mail: drherminiomendes@gmail.com

³ Docentes de Graduação em Odontologia da Universidade do Extremo Sul Catarinense- Criciúma. E-mail: rafa_antonini@hotmail.com

⁴ Doutora em Ciências da Saúde. Docente de Graduação em Odontologia da Universidade do Extremo Sul Catarinense- Criciúma. E-mail: patriciadspires@gmail.com

RESUMO: Este artigo relata a ocorrência de oclusão vascular envolvendo a aplicação de ácido hialurônico em um procedimento de preenchimento labial cujos sinais manifestam-se com dor intensa e progressiva momentos após a realização do procedimento. Estes e outros sinais, como o aumento gradual de equimose, inchaços, alterações visuais e alterações na sensibilidade da pele, exigem contato com o profissional de modo urgente, pois poderá se tratar de uma isquemia cutânea. **Objetivo:** discutir um caso de oclusão vascular pós preenchimento labial, com o uso de hialuronidase para reabsorção do AH e a aplicação da terapia medicamentosa, também são abordados. **Resultados:** O estudo utilizou informações do prontuário de um paciente atendido em uma clínica odontológica privada no Sul do Brasil que realizou um procedimento de preenchimento labial com ácido hialurônico e que apresentou reações adversas e a conduta seguida pelo profissional na solução do problema. **Conclusão:** Desta forma o trabalho conclui que a aplicação de Hialuronidase se torna um meio resolutivo para reverter complicações causadas pela injeção de AH, e é importante que o profissional tenha esta medicação ao seu dispor no ambiente odontológico para reverter um quadro de oclusão vascular caso esta intercorrência possa ocorrer durante o procedimento de preenchimento labial.

Palavras-chave: Oclusão Vascular. Preenchimento Labial. Ácido Hialurônico.

ABSTRACT: This article reports the occurrence of vascular occlusion involving the application of hyaluronic acid in a lip filling procedure whose signs manifest as intense and progressive pain moments after the procedure. These and other signs, such as the gradual increase in bruising, swelling, visual changes and changes in skin sensitivity, require urgent contact with a professional, as it could be skin ischemia. **Objective:** to discuss a case of vascular occlusion after lip filler, with the use of hyaluronidase for HA reabsorption and the application of drug therapy, are also addressed. **Results:** The study used information from the medical records of a patient treated at a private dental clinic in southern Brazil who underwent a lip filling procedure with hyaluronic acid and who presented adverse reactions and the conduct followed by the professional in solving the problem. **Conclusion:** In this way, the work concludes that the application of Hyaluronidase becomes a decisive means to reverse complications caused by HA injection, and it is important that the professional has this medication at their disposal in the dental environment to reverse a vascular occlusion if it is complications may occur during the lip filling procedure.

Keywords: Hyaluronic Acid. Vascular Closure Devices. Dermal Lip.

RESUMEN: Este artículo reporta la ocurrencia de oclusión vascular que involucra la aplicación de ácido hialurónico en un procedimiento de relleno de labios cuyos signos se manifiestan como dolor intenso y progresivo momentos después del procedimiento. Estos y otros signos, como el aumento paulatino de hematomas, hinchazón, cambios visuales y cambios en la sensibilidad de la piel, requieren el contacto urgente con un profesional, ya que podría tratarse de una isquemia cutánea. **Objetivo:** también se aborda un caso de oclusión vascular posterior al relleno labial, con el uso de hialuronidasa para la reabsorción

de HA y la aplicación de farmacoterapia. Resultados: El estudio utilizó información de la historia clínica de un paciente atendido en una clínica dental privada del sur de Brasil que fue sometido a un procedimiento de relleno de labios con ácido hialurónico y que presentó reacciones adversas y la conducta seguida por el profesional en la solución del problema. Conclusión: De esta manera, el trabajo concluye que la aplicación de Hialuronidasa se convierte en un medio decisivo para revertir las complicaciones causadas por la inyección de HA, y es importante que el profesional tenga a su disposición este medicamento en el ambiente odontológico para revertir una oclusión vascular si ésta Estas complicaciones pueden ocurrir durante el procedimiento de relleno de labios.

Palabras clave: Ácido Hialurónico. Oclusión Vascular. Obturación Del Labio.

INTRODUÇÃO

Cuidar da estética se tornou em uma das atividades mais executadas na atualidade pela odontologia, dentre os quais se destacam os procedimentos de harmonização orofaciais. Dados divulgados pela Sociedade Internacional de Cirurgia Plástica Estética (ISAPS) no ano de 2020, revelam que o Brasil ocupa o segundo lugar no ranking mundial de procedimentos não cirúrgicos injetáveis, atrás apenas dos Estados Unidos, tendo em vista a marca de 600 mil procedimentos realizados no referido ano.

Atualmente a Harmonização Facial vem crescendo com suas novas técnicas buscando como enfoque harmonizar a face de forma mais natural possível, deixando suas modificações de forma discretas, buscando sempre atender as expectativas e reduzir os sinais de envelhecimento. (DE AQUINO et al. 2019).

O cenário estatístico apresentado está diretamente relacionado com a necessidade humana pelo bem-estar físico e mental, onde a realização de procedimentos estéticos vem ao encontro da busca pela autoestima, por meio de técnicas de rejuvenescimento facial, como no caso da aplicação de ácido hialurônico.

De acordo com Salles (2011), o ácido hialurônico representa uma alternativa no tratamento do envelhecimento facial e tem sido utilizado há mais de uma década no preenchimento de partes moles para corrigir depressões, rugas e sulcos.

Podemos identificá-lo na matriz extracelular da pele, onde desempenha a função vital de preservar as fibras de colágeno, proporcionando suporte, hidratação e elasticidade. A medida que envelhecemos, observamos uma diminuição gradual na produção desse elemento, um processo biológico complexo e contínuo que se manifesta por meio de alterações celulares e moleculares. (MORAES et al. 2017)

Segundo Bernardes et al (2018), o ácido hialurônico possui propriedades elásticas que oferecem resistência à compressão, assim a pele consegue proteger estruturas subjacentes dos danos mecânicos existentes no meio externo. Tais características conferem ao ácido hialurônico funções e fenômenos com efeitos relevantes para o organismo, como hidratação, lubrificação e estabilização.

Faria e Barbosa Júnior (2020), destacam que embora seja uma das técnicas mais utilizadas de procedimentos estéticos orofaciais, o preenchimento dérmico com o ácido hialurônico apresenta riscos e reações adversas como, por exemplo, reações inflamatórias, pequenos hematomas, eritema, infecção, nódulos, abscessos nos sítios de aplicação, cicatrizes hipertróficas, necrose tecidual (por injeção intravascular ou compressão da rede vascular adjacente), edema persistente e granulomas.

Dos riscos e reações destacadas, não se pode deixar de mencionar a possibilidade de ocorrência de casos graves de oclusão vascular em procedimentos que envolvem a aplicação de ácido hialurônico, cujos sinais manifestam com dor intensa e progressiva momentos após a realização do procedimento, mudança na cor da pele onde foi aplicado

o produto; aparecimento de pontos violáceos e pequenas bolhas. Estes e outros sinais, como o aumento progressivo da equimose, inchaços, alterações visuais e alterações na sensibilidade da pele, exigem contato com o profissional de modo urgente, pois poderá se tratar de uma isquemia cutânea. (DAHER et al., 2023)

Assim, o presente artigo tem como objetivo apresentar um relato de caso de oclusão vascular pós preenchimento labial, conduta adotada pelo profissional odontologista em relação ao manejo do paciente, uso de hialuronidase para reabsorção do AH e aplicação da terapia medicamentosa, também são abordados.

MÉTODOS

Estudo qualitativo, descritivo, transversal, de campo, documental, do tipo relato de caso. O estudo utilizou informações do prontuário de um paciente atendido em uma clínica particular odontológica, localizada no Sul do Brasil, que conta com a atuação de profissional cirurgião dentista especializado em procedimentos de harmonização orofacial.

A amostra foi selecionada por conveniência, composta por 01 paciente. Critérios de inclusão: paciente submetido a tratamento de harmonização orofacial, o qual demonstrou complicação no decorrer do procedimento e que o mesmo aceitou que seu caso fosse relatado assinado o Termo de Consentimento Livre e Esclarecido (TCLE). O critério de exclusão foi paciente atendido em outra clínica.

A discussão dos resultados foi realizada por análise de conteúdo com duas categorias pré-organizadas: **Categoria 1:** Ácido Hialurônico (AH). **Categoria 2:** Medicamentos utilizados para o tratamento da oclusão vascular.

5

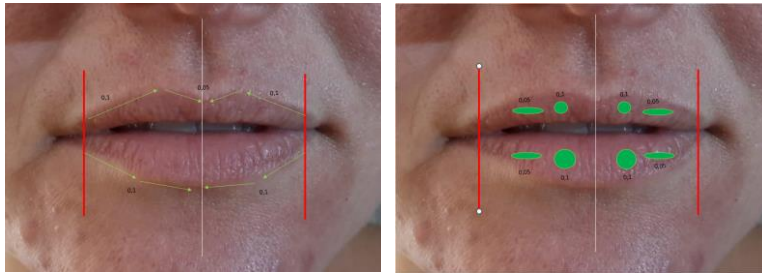
O projeto foi aprovado pelo Comitê de Ética e Pesquisa com seres Humanos da Universidade do Extremo Sul Catarinense (UNESC), sob o parecer de número 5.821.399.

RESULTADOS E DISCUSSÕES

O procedimento foi realizado com paciente leucoderma, gênero feminino, 33 anos, sem histórico de doenças sistêmicas anteriores, procurou profissional cirurgião dentista habilitado na área de harmonização facial para procedimento estético. Paciente relatou o desejo de um contorno labial mais proeminente com volume aos lábios.

O profissional responsável avaliou paciente, fez planejamento do caso avaliando as medidas dos lábios, simetria, contorno e a exata quantidade de produto a ser usado.

Figura 1 - Planejamento quantidade de AH a ser injetada

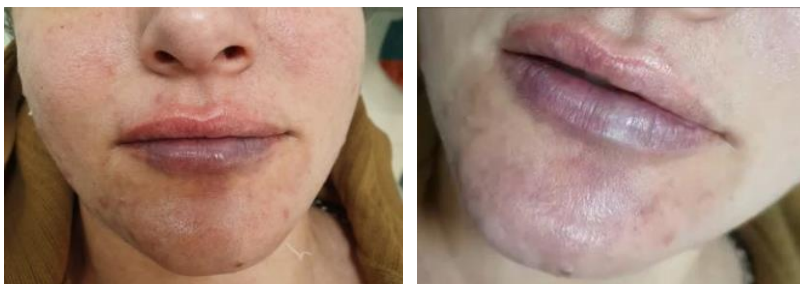

Fonte: Pesquisadora (2023)

Após o planejamento, realizou-se assepsia oral e extra-oral antes de iniciar o procedimento estético de preenchimento labial. Foi realizada a aplicação do preenchedor na quantidade entre 0,3 ml-0,4ml. Aplicou-se a técnica de túnel (Retroinjeção) e ponto (Bolus) com aspiração prévia à injeção, empregada agulha no calibre 27g já disponibilizada com o produto AH.

Após o contorno de ambos os lábios e preenchimento do lábio superior, deu-se início ao preenchimento do lábio inferior do qual ocorreu à possível oclusão vascular.

Figura 2 - Coloração cianótica apresentada no lábio inferior da paciente pós injeção de AH

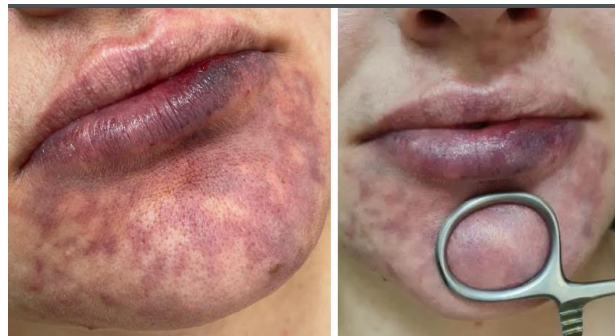

Fonte: Pesquisadora (2023).

Na figura 2, o lábio inferior apresenta cor roxa, imediatamente após o término do procedimento estético. A profissional executante manteve a paciente sob sua observação e após realização de teste compressivo, na qual utilizou um tubete de anestésico para este fim, constatou o comprometimento vascular, a isquemia em região da derme e mucosa intraoral persistia após remoção da compressão.

Aproximadamente 20 minutos após o preenchimento labial foi dado início ao 1º ciclo de aplicação de Hialuronidase, o qual tem como função a dissolução do ácido hialurônico. A aplicação de hialuronidase ocorreu em tecido submucoso e subcutânea, realizando-se massagem vigorosa até obter aspectos clínicos visíveis da reversão dos sinais de oclusão. No primeiro ciclo de aplicação de Hialuronidase foram utilizadas 05 ampolas de 2000UTR, com 01 hora a 02 horas de massagem vigorosa, diluída em 2ml de soro fisiológico injetável, aplicada com cânula 22gx50mm superficial e profundo e agulha de insulina de 31g.

Figura 3 - Final do ciclo I de aplicação de hialuronidase



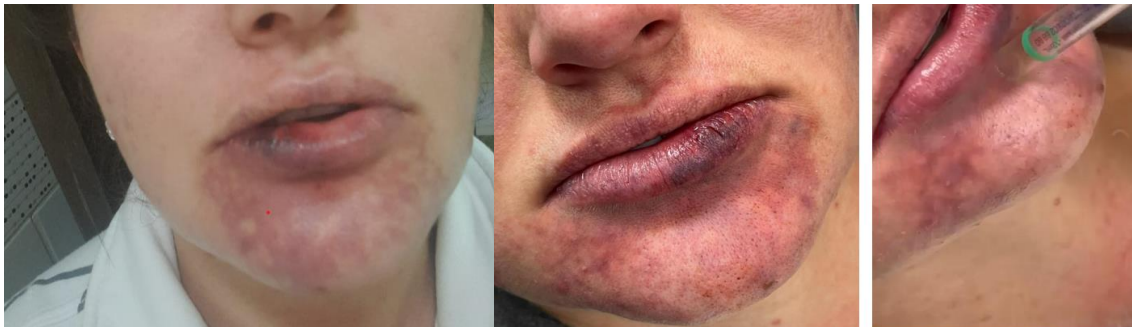Fonte: Pesquisadora (2023).

Aproximadamente 50 minutos após aplicação de Hialuronidase, o fluxo sanguíneo do lábio foi restaurado e a paciente foi liberada para alimentar-se, com monitoramento contínuo pelo profissional odontologista através de fotos. Após uma hora a paciente enviou uma foto e a mesma foi orientada retornar para reavaliação, a região de mento apresentava coloração cianótica levantando assim suspeita de isquemia sanguínea.

Após realização de teste compressivo na região de mento, do qual o fluxo sanguíneo estava apresentando lentidão. Neste caso, se deu início ao segundo ciclo de aplicação de hialuronidase, sendo utilizadas 06 ampolas de 2000UTR para dissolução do AH em região de mento. Ao total somaram-se 11 ampolas de hialuronidase de 2000UTR aplicadas em região de lábio inferior e mento.

7

Figura 4 – Região de mento com possível isquemia e imagens finais do ciclo II de aplicação de hialuronidase



Fonte: Pesquisadora (2023).

Dado o quadro apresentado, a terapia medicamentosa de uso interno e tópico prescrita pelo profissional, foi baseada no protocolo sugerido pela Sociedade Brasileira de Toxina Botulínica e Implantes Faciais - SBTI (2019), que se constituiu de:

Quadro 1 – Medicamentos utilizados na terapia medicamentosa

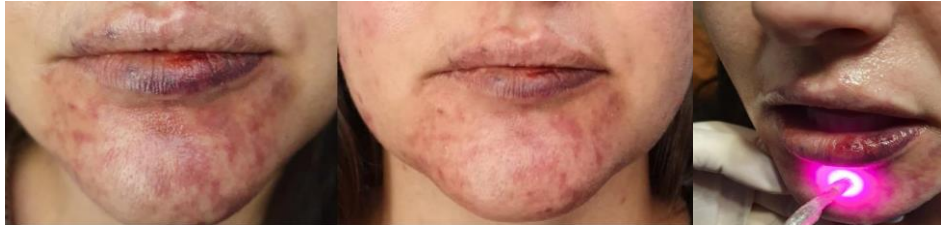Medicamento	Posologia	Intervalo de dose	Duração Tratamento	Ação medicamentosa
Pentoxifilina	400mg	8/8horas	07 dias	Redução da viscosidade sanguínea
Aspirina	100mg	12/12 horas	05 dias	Este medicamento tem ação analgésica, anti-inflamatório não esteróide, antitérmico, antitrombótico (salicilato; inibidor da agregação plaquetária).
Cefalexina	500mg	6/6horas	07 dias	Antibacteriano da família das cefalosporinas de 1ª geração, usado dentre outras indicações para infecção da pele e dos tecidos moles; infecção orofacial por aeróbicos; infecção orofacial por cocos Gram-positivos.
Metronidazol	400mg	8/8 horas	07 dias	Tricomonicida, amebicida, antibacteriano, antifúngico. Indicado para infecção oral (anaeróbicos).
Prednisona	20mg	24/24hrs	5 dias	Anti-inflamatório; imunossupressor (corticosteroide; glicocorticoide; anti-inflamatório esteróide).
Dersani hidrogel		12/12 horas	10 dias	Gel que hidrata, é estéril, promove a hidratação das feridas, mantendo a região úmida auxiliando na cicatrização e debridamento autolítico.
Laser infravermelho e vermelho	2J por cm ² por 20 segundos por toda região		5 dias	

Autor: Pesquisadora (2023).

Decorridas as primeiras 24 horas pós intercorrência, paciente foi submetida ao exame de ultrassom com doppler para avaliação das artérias regionais do lábio e mento, o laudo informou não haver comprometimento vascular, a região se mantinha com o fluxo habitual, apresentava um aumento da ecogecidade difusa do subcutâneo, compatível com processo inflamatório. Desta forma o monitoramento e acompanhamento do tratamento medicamentoso se deu através de fotos enviadas por meio de aplicativo para a profissional cirurgiã dentista, sendo que paciente e profissional não residiam na mesma cidade.

Com a paciente realizando o tratamento medicamentoso de forma correta, nota-se melhora na coloração do lábio (figura 5), e região de mento em processo de recuperação. Paciente não relatou dor.

Figura 5 - Imagens do 1º e 2º dia de tratamento uso tópico e aplicação de laser



Fonte: Pesquisadora (2023).

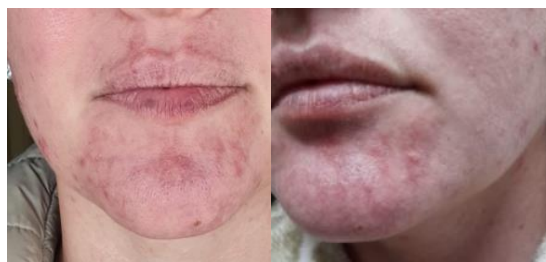Do 3º ao 6º dia a paciente passou a apresentar erupções na pele do queixo e lábio, que podem ter surgidas devido a agressão sofrida após aplicação de hialuronidase e massagem vigorosa e/ou pelo tempo que ficou sem fluxo sanguíneo habitual.

A partir do 6º dia, a paciente completou o ciclo de antibiótico e anticoagulante. Relatou estar sentindo dormência na região de mento, não comparada à dor, sem causa definida já que estava no 6º dia pós intercorrência, foi prescrito à paciente o uso por via oral de Etna® 2 comprimidos 12/12 horas por 07 dias, este medicamento é utilizado no tratamento de alguns tipos de doenças nos nervos periféricos, ocasionados por trauma ou compressões locais, foi orientada que havendo persistência dos sintomas acrescentar mais 03 dias do tratamento.

9

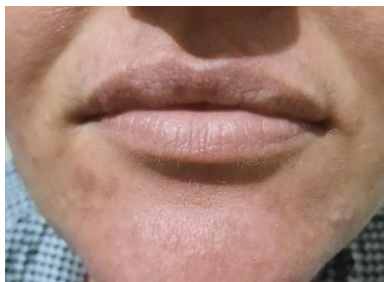A partir do 8º dia de tratamento a sensação de dormência havia desaparecido e havia uma melhora no aspecto do lábio e mento. No entanto, as erupções cutâneas na área do queixo permaneceram até o 10º dia do tratamento, observado na figura 6 a seguir.

Figura 6 - Imagens do 10º dia de tratamento



Fonte: Pesquisadora (2023).

Figura 7. Imagem do 30º dia pós intercorrência



Fonte: Pesquisadora (2023).

Pode-se observar que no 30º dia pós intercorrência uma boa evolução do quadro, a paciente respondeu bem ao tratamento medicamentoso e terapêutico proposto, houve regressão de hematomas e a coloração da mucosa, lábio e mento se mostrou com aspecto dentro da normalidade.

DISCUSSÃO E RESULTADOS

Categoria 1: Ácido Hialurônico (AH)

Foi realizada a aplicação do preenchedor na quantidade aproximada de 0,3 ml-0,4ml. Aplicou-se a técnica de túnel (Retroinjeção) e ponto (Bolos) com aspiração prévia a injeção, empregada agulha no calibre 27g já disponibilizada com o produto AH.

10

Após o contorno de ambos os lábios e preenchimento do lábio superior, deu-se início ao preenchimento do lábio inferior do qual ocorreu à possível oclusão vascular.

A utilização de AH tem se tornado a técnica mais utilizada atualmente para rejuvenescimento facial. O ácido hialurônico é a substância, que se constitui de uma molécula da família dos carboidratos, estando presente no tecido conjuntivo, com capacidade de absorção de maior experiência na prática clínica presente na matriz extracelular da pele, tecido conectivo e no humor vítreo. (MORAES, 2017).

Segundo Bernardes et al., (2018), o ácido hialurônico possui propriedades elásticas que oferecem resistência à compressão, assim a pele consegue proteger estruturas subjacentes dos danos mecânicos existentes no meio exterior. Tais características conferem ao ácido hialurônico funções e fenômenos com efeitos relevantes para o organismo, sendo como hidratação, lubrificação e estabilização. (MACHADO, 2020).

O AH é encontrado em todos os órgãos do nosso corpo, sendo que a pele contém 56% do total. Ele é responsável pelo volume da pele em nosso organismo, esta substância dá forma aos olhos e lubrificação das articulações, sendo normalmente produzido e degradado. (DEPINTOR et al., 2023).

Nota-se que o AH é biocompatível e não tóxico, devido suas propriedades ele é o escolhido pelos profissionais para técnicas não cirúrgicas de preenchimento e tem como resultado o rejuvenescimento e a harmonização orofacial.

É oportuno salientar que a “harmonização orofacial é uma especialidade na odontologia que visa à reabilitação funcional e estética do sistema estomatognático e estruturas orofaciais de sua área de atuação” (GARBIN et al., 2019).

As aplicações de ácido hialurônico (AH) ocorrem após a administração de uma anestesia local, proporcionando uma experiência totalmente livre de desconforto durante o procedimento, o que representa uma distinção adicional na sua aplicação no contexto odontológico. (DEPINTOR et al., 2023).

A complexidade da anatomia vascular na região facial requer uma compreensão aprofundada por parte dos médicos que aplicam preenchedores faciais. (BRAVO et al., 2020). Depintor et al., 2023 destacam que ter um conhecimento detalhado da anatomia orofacial, as alterações típicas do envelhecimento na face e o planejamento estético são essenciais para obter resultados artísticos, equilibrados e com aparência natural.

Tamura et al., 2010, relatam que as artérias labiais superiores e inferiores, que são derivadas da artéria facial, são responsáveis por irrigar os lábios. Estas artérias faciais, conhecidas pela sua alta sinuosidade, podem ser perfuradas durante a aplicação de agulha ou injeção intravascular, aumentando o risco de hematomas e equimoses.

Segundo Depintor et al., 2023, a utilização da agulha é mais direta e precisa em comparação com o uso da cânula, pois atinge camadas menos profundas nos tecidos, devido à sua espessura mais fina e delicada. Entretanto, apresenta um risco aumentado de sangramento e formação de hematomas devido ao trauma causado pelo bisel cortante.

Daher et al., 2023 sugere empregar cânulas para injeção profunda, pois há uma menor probabilidade de uma cânula fina de ponta cega penetrar em uma artéria em comparação com uma agulha. É aconselhável realizar sempre a aspiração antes da infiltração do material e proceder com a injeção de maneira lenta, empregando movimentos de retirada da agulha.

Embora seja uma das técnicas mais utilizadas para procedimentos estéticos orofaciais, o preenchimento dérmico com o AH poderá apresentar riscos e reações adversas. De acordo com Faria e Barbosa Júnior (2020), dentre os principais riscos estão: reações inflamatórias, pequenos hematomas, eritema, infecção, nódulos, abscessos nos sítios de aplicação, cicatrizes hipertróficas, necrose tecidual (por injeção intravascular ou compressão da rede vascular adjacente), edema persistente e granulomas.

Dos riscos e reações destacadas, não se pode deixar de mencionar a possibilidade de ocorrência de casos graves de oclusão vascular em procedimentos que envolvem a aplicação de AH, cujos sinais manifestam com dor intensa e progressiva momentos após a realização do procedimento, mudança na cor da pele onde foi aplicado o produto;

aparecimento de pontos violáceos e pequenas bolhas. Estes e outros sinais, como o aumento progressivo da equimose, inchaços, alterações visuais e alterações na sensibilidade da pele, exigem contato com o profissional de modo urgente, pois poderá se tratar de uma isquemia cutânea (DAHER et al., 2023).

Segundo Rocha et al. (2018), a isquemia cutânea é causada por embolismo arterial de ácido hialurônico ou oclusão por compressão, cujo diagnóstico se dá clinicamente. O paciente diagnosticado com isquemia cutânea poderá apresentar potencial desconforto estético, cegueira ou, ainda, dano irreversível, daí a relevância de adotar ações imediatas de diagnóstico e reversão.

Categoria 2: Medicamentos utilizados para o tratamento da oclusão vascular.

Aproximadamente 20 minutos após o preenchimento labial foi dado início ao 1º ciclo de aplicação de Hialuronidase, o qual tem como função a dissolução do ácido hialurônico. A aplicação de hialuronidase ocorreu em tecido submucoso e subcutâneo, realizando-se massagem vigorosa até obter aspectos clínicos visíveis da reversão dos sinais de oclusão. No primeiro ciclo de aplicação de Hialuronidase foram utilizadas 05 ampolas de 2000UTR, com 01 hora a 02 horas de massagem vigorosa, diluída em 2ml de soro fisiológico injetável, aplicada com cânula 22gx50mm superficial e profundo e agulha de insulina de 31g.

A hialuronidase é peça especial no manejo dos quadros isquêmicos, uma vez que é responsável pela degradação do ácido hialurônico (AH) injetado. (BRAVO et al., 2020)

Três são as indicações aprovadas pela Administração de Alimentos e Drogas dos Estados Unidos (do inglês, *Food and Drug Administration* – FDA): 1. como adjuvante para aumentar a absorção e difusão de outras drogas injetáveis, 2. Para a administração de fluidos e/ou fármacos pela via subcutânea, 3. Para aumentar a reabsorção de agentes radiopacos. O uso da hialuronidase a fim de dissolver o AH é realizado de forma *off-label* ainda não se tem muitos estudos, apesar de crescente (BALASSIANO; BRAVO, 2014).

Já com relação aos processos de reversão, quando da ocorrência das complicações descritas durante ou horas após a aplicação do ácido, torna-se possível a reversão do quadro através de aplicação de hialuronidase no local, desde que este procedimento seja realizado em tempo hábil (FARIA; BARBOSA JUNIOR, 2020).

Segundo Mena et al. (2022), O uso precoce e intensivo de hialuronidase no caso de complicações envolvendo preenchimentos de AH é altamente recomendado para limitar a extensão e a gravidade do dano tecidual após comprometimento vascular.

De acordo com Schalka et al. (2013), a hialuronidase age despolimerizando reversivelmente o ácido hialurônico existente ao redor das células do tecido conjuntivo, reduzindo assim temporariamente a viscosidade desse tecido e tornando-o mais permeável à difusão de líquidos, devido as suas propriedades ela vem sido aplicada para reversão de complicações pós injeção de AH.

Neste caso, Delorenzi (2017) recomenda a aplicação da hialuronidase em altas doses a cada 01 hora, injetando-se injetados 500 UI em uma área de 3x3cm, associando-se massagem e compressa quente, com monitoramento e avaliação do local da oclusão. É contraindicada a aplicação em pacientes alérgicos a picada de abelha, devido a hialuronidase ser um componente do seu veneno (ALMEIDA; SALIBA, 2015).

A quantidade de hialuronidase a ser injetada depende da quantidade de AH a ser removido, importante evitar altas doses em uma única aplicação, em casos de injeção intra-arterial o tempo se torna prescindível, obtendo melhores resultados dentro das primeiras 24 horas (BALASSIANO; BRAVO, 2014).

Alcantara et al. (2022), relataram que o uso de altas doses de hialuronidase pode ser uma abordagem promissora no tratamento de complicações vasculares graves nos lábios causadas pelo preenchimento de AH. O uso de hialuronidase é o mais efetivo tratamento e, portanto, deve ser a primeira medida a ser aplicada nos casos de suspeita de isquemia. (BRAVO et al ., 2020)

Nas situações em que o diagnóstico não tenha sido realizado no período ideal para a aplicação da hialuronidase com vistas à reversão da oclusão, agravando-se o problema para uma necrose tecidual, o uso da substância deve ser associada à prescrição de fármacos como Cefalexina 500 mg 6/6h por 7 dias, Citrato de Sildenafil 50 mg 12/12h por 7 dias, Pentoxifilina 400 mg 8/8h por 7 dias e debridamento químico com Dermacerium e sessões de oxigenoterapia hiperbárica; ácido acetilsalicílico de 100 mg; Levofloxacina de 500 mg a cada 24h por 4 dias enquanto houver a presença de vesículas ou tecido necrótico para impedir a instalação de infecções oportunistas; Prednisona 25mg / 24h por dia visando diminuir o edema e aumentar a microcirculação; creme de Óxido de zinco 8/8h para melhorar a perfusão sanguínea e compressa com gaze e água morna (CIANCIO et al., 2019; DELORENZI, 2017; FURTADO, et al., 2020).

13

Inclusive, Hong et al., (2019) destaca oxigenoterapia hiperbárica sistêmica como terapêutica aliada para os casos de graves da oclusão que resulta em necrose de tecidos moles, podendo ser utilizado “2,8 de atmosfera absoluta durante 135 minutos na primeira sessão e 2,0 atmosferas absoluta durante 110 minutos por sessão até recuperação, tanto para estágio inicial como nos avançados”.

Santos (2022), menciona que com o intuito de reduzir possíveis riscos, a realização do exame de ultrassom é fundamental para detectar e identificar pacientes com efeitos colaterais. Dessa maneira, o ultrassom, por ser um procedimento rápido, econômico e altamente eficiente, viabiliza a avaliação do grau de absorção de substâncias e proporciona orientação precisa para a administração de hialuronidase, quando requerida.

Não obstante as ações citadas, a literatura orienta as práticas de responsabilidade dos profissionais para garantir a segurança na realização do procedimento como, por exemplo, a seleção adequada das agulhas para injeção de preenchedores dérmicos,

onde sugere-se a utilização de cânulas com maior calibre a fim de evitar a embolização arterial, relacionando-se o diâmetro relativo versus diâmetro da artéria. Além disso, outras estratégias de segurança devem ser adotadas, tais como: “teste de aspiração negativa anteriormente a injeção do material preenchedor, injeção lenta do material, menor volume do material em uma única sessão e injeções em regiões mais superficiais” (BARBOSA et al., 2021).

Bravo et al., (2020) destacam que o especialista precisa estar apto a identificar prontamente os indícios e sintomas de uma condição isquêmica, além de ter em consideração as abordagens recomendadas para o tratamento em tais situações.

A consulta e aplicação de anamnese com o paciente não poderá ser descartada, tendo em vista os procedimentos de preenchimento labial. O paciente deverá estar ciente dos riscos e complicações presentes no processo. Sendo assim, o paciente, estando ciente, deverá assinar um termo que manifesta todo o teor relatado na consulta e também na anamnese aplicada pelo profissional (FARIA; BARBOSA JUNIOR, 2020).

CONCLUSÃO

Com tamanha demanda para esta especialidade e considerando os riscos existentes, o cirurgião-dentista dentre outros profissionais que trabalham na área de HOF, deve-se manter atualizado quanto às técnicas de aplicação, material adequado, conhecer o produto a ser utilizado, manejo nas possíveis intercorrências advindas no tratamento, terapia medicamentosa dentre outras. É importante salientar que o profissional deve estar atendo a qualquer adversidade que possa ocorrer antes, durante e após o procedimento.

A utilização de exames de imagem como o ultrassom com doppler é fundamental para auxiliar o profissional não somente no diagnóstico, mas como um apoio para os casos de oclusão vascular, orientando o correto local onde houve o comprometimento vascular desta forma o profissional estará mais seguro para aplicar com maior exatidão as doses necessárias para a reversão do quadro clínico apresentado, sendo benéfico e auxiliando o prognóstico do paciente.

Desta forma o trabalho conclui que a aplicação de Hialuronidase se torna um meio resolutivo de reverter complicações causadas pela injeção de AH, e é importante que o profissional tenha esta medicação ao seu dispor para reverter um quadro de oclusão vascular caso esta intercorrência possa ocorrer durante o procedimento de preenchimento labial realizado.

REFERÊNCIAS

ALCANTARA, Allan Rafael et al. Nonsurgical approach to treat lip vascular complication caused by hyaluronic acid filler. **Journal of Craniofacial Surgery**, v. 33, n. 1, p. e76-e78, 2022.

ALMEIDA, Ada Regina Trindade de; SALIBA, Ana Flávia Nogueira. Hialuronidase na cosmiaatria: o que devemos saber?. **Surgical & Cosmetic Dermatology**, v. 7, n. 3, p. 197-203, 2015.

BALASSIANO, Laila Klotz de Almeida; BRAVO, Bruna Souza Felix. Hialuronidase: uma necessidade de todo dermatologista que aplica ácido hialurônico injetável. **Surgical & cosmetic dermatology**, v. 6, n. 4, p. 338-343, 2014.

BARBOSA, Kledson Lopes. et al. Diagnóstico e Tratamento das Complicações Vasculares em Harmonização Orofacial: revisão e atualização da literatura. **Revista Eletrônica Acervo Saúde**. Vol. 13(4), 2021.

BERNARDES, Isabela Nogueira et al. Preenchimento com ácido hialurônico: revisão de literatura. **Revista saúde em foco**, v. 10, n. 1, p. 603-612, 2018.

BRAVO, Bruna de Souza Felix; DE BASTOS, Julien Totti; NASSIF, Kedima Caldeira. Reversão de isquemia labial com calor local após preenchimento com ácido hialurônico. **Surgical & Cosmetic Dermatology**, v. 12, n. 2, p. 262-265, 2020.

CIANCIO, Francesco, et al. Early hyaluronidase use in preventing skin necrosis after treatment with dermal fillers: report of two cases. **F100 Research**, 7(1388): 1-11, 2019.

DAHER, José Carlos et al. Complicações vasculares dos preenchimentos faciais com ácido hialurônico: confecção de protocolo de prevenção e tratamento. **Revista Brasileira de Cirurgia Plástica**, v. 35, p. 2-7, 2023.

DE AQUINO, José Milton et al. O uso do ácido hialurônico na harmonização facial: Uma revisão de literatura. **Revista Eletrônica Acervo Saúde**, n. 32, p. e1269-e1269, 2019.

DELORENZI, Cláudio. New High Dose Pulsed Hyaluronidase Protocol for Hyaluronic Acid Filler Vascular Adverse Events. **Aesthetic Surgery Journal**, 37(7): 814-825, 2017.

DEPINTOR, Viviane Zamboni; MUKNICKA, Daniella Pilon; SUGUIHARA, Roberto Teruo. APLICAÇÃO DO ÁCIDO HIALURÔNICO PARA O REJUVENESCIMENTO PERIORBICULAR E VOLUMIZAÇÃO LABIAL NA HARMONIZAÇÃO OROFACIAL. **Aesthetic Orofacial Science**, v. 4, n. 2, p. 15-23, 2023.

FARIA, Thaís Rayanne. BARBOSA JUNIOR, José. Possíveis intercorrências do preenchimento facial com ácido hialurônico. **Revista Conexão Ciência** | Vol. 15 | Nº 3 | 2020.

FURTADO, Gisele Rosda Dônola, et al. Necrose em ponta nasal e lábio superior após rinomodelação com ácido hialurônico: relato de caso. **Aesthetic Orofacial Science**,1(1): 62-67, 2020.

GARBIN, Artenio Jose Isper. et al. Harmonização orofacial e suas implicações na odontologia. **Brazilian Journal of Surgery and Clinical Research – BJSCR**. Vol.27,n.2,pp.116-122. Jun/Ago 2019.

GRIPPAUDO, Francesca Romana; MATTEI Mauro. The Utility of High-Frequency Ultrasound in Dermal Filler Evaluation. **Annals of Plastic Surgery**, 2011; 67(5): 469-473.

HONG, Woo Taik, et al. Minimizing tissue damage due to filler injection with systemic hyperbaric oxygen therapy. **Archives of Craniofacial Surgery**, 20(4): 246-250, 2019.

ISAPS, Sociedade Internacional de Cirurgia Plástica Estética. **Brasil ocupa o segundo lugar no ranking mundial de procedimentos não cirúrgicos injetáveis**. Disponível em: < <https://www.isaps.org/media/hdmi0del/2021-global-survey-press-release-portuguese-latam.pdf> >. Acesso em: 23 out. 2023.

MACHADO, Larissa Lopes. **Atuação do cirurgião dentista na harmonização orofacial**. Dissertação de Mestrado. 83. Páginas. Programa de Pós-Graduação Mestrado Profissional em Pesquisa Clínica, do Hospital de Clínicas de Porto Alegre. Porto Alegre-RS, 2020.

16

MENA, Marco Aurélio et al. O Uso da Hialuronidase na Harmonização Orofacial–Revisão Narrativa. **Research, Society and Development**, v. 11, n. 5, p. e17411528119-e17411528119, 2022.

MORAES, Bruna Rodrigues et al. Ácido hialurônico dentro da área de estética e cosmética. **Revista saúde em foco**, v. 9, n. 1, p. 558, 2017.

ROCHA, Ritha de Cássia Capelato. et al. A importância do uso precoce de hialuronidase no tratamento de oclusão arterial por preenchimento de ácido hialurônico. **Surgical & Cosmetic Dermatology**, vol. 10, núm. 1, pp. 77-79, 2018.

SALLES, Alessandra Grassi et al. Avaliação clínica e da espessura cutânea um ano após preenchimento de ácido hialurônico. **Revista Brasileira de Cirurgia Plástica**, v. 26, p. 66-69, 2011.

SANTOS, Emily Alves Magalhães dos. A importância do exame de imagem para a avaliação de preenchedores faciais e dérmicos na estética. 2022.

SBTI, Sociedade Brasileira de Toxina Botulínica e Implantes Faciais. Manejo das principais complicações em harmonização orofacial. **Hof News**. Campinas – SP, 2019.

SCHALKA, Sergio et al. Uso de hialuronidase em complicações causadas por ácido hialurônico para volumização da face: relato de caso. **Surgical & cosmetic dermatology**, v. 5, n. 4, p. 364-366, 2013.

TAMURA, Bhertha M. Anatomia da face aplicada aos preenchedores e à toxina botulínica- Parte I. **Surgical & Cosmetic Dermatology**, v. 2, n. 3, p. 195-202, 2010.